



DAGC


El riesgo de ictus tras la manipulación quiropática de la columna cervical

Seminario Germano-Americano de
Quiropráctica 11-13.04.2008



DAGC

"Accidente cerebrovascular vertebrobasilar tras manipulación (de la columna cervical)".



West de Moines, Iowa 1996

193 casos
documentados
en el periodo 1934 -
1995



DAGC

Riesgo con las manipulaciones de la columna cervical

- Incidentes mortales:

< 1 : 10.000.000 (*Maigne 1972*)

1 : 10.000.000 (*Cyriax 1978*)

1 : 1.000.000 (*Hosek 1981*)

2-3 : 1.000.000 (*Gutman 1983*)

- incidentes neurológicos (*Dvorak/Orelli 1985*):

Complicaciones leves: 1 : 40.000

Complicaciones graves: 1 : 400.000



DAGC

Riesgo de accidente cerebrovascular (EE.UU.)

- 194 por cada 100.000 adultos
- 2,5 por cada 100.000 niños
- 3,4 por cada 100.000 pacientes con migraña
- 0,25 por cada 100.000 pacientes
Después de las manipulaciones de la columna cervical superior



DAGC

Riesgo de accidente cerebrovascular (EE.UU.)

- < 45 años:
- Se quintuplica la probabilidad de haber recibido atención quiropráctica en la semana en que se produjo la ABV
 - Cinco veces la probabilidad de tener tres o más
Haber recibido tratamientos quiropráticos debido a un diagnóstico cervical
- > 45 años: No hay correlaciones significativas

(Rothwell / Bondy / Williams; Stroke. 2001 32)



DAGC

Complicaciones en la medicina ortodoxa

- 1,5 millones de ingresos hospitalarios anuales debido a reacciones iatrogénicas, incluidas 100.000 muertes [EE.UU.].
- 1.000 muertes semanales por y después de intervenciones quirúrgicas innecesarias (may-operations) [EEUU].
- 1.600 muertes anuales en niños debido a reacciones alérgicas a la ASPIRINA [EEUU].
- Miles de muertes al año por reacciones anafilácticas a medicamentos recetados [EEUU].



DAGC

Complicaciones en la medicina ortodoxa

- 250.000 efectos secundarios graves al año con el tratamiento farmacológico, aproximadamente 25.000 muertes [Alemania].
- En unos 4,8 millones de procedimientos de anestesia, mueren 20 pacientes al año, y los médicos tratantes hablan de una "disciplina segura" [Alemania].
- 522 muertes por VIAGRA hasta el verano de 2000; número de casos no declarados: diez veces mayor [en todo el mundo].
- La tasa de efectos secundarios de los medicamentos que contienen ASA es 400 veces mayor, y el riesgo de muerte ¡4.000 veces más que con el tratamiento quiropráctico!



DAGC

Riesgo de ictus

Riesgo de ictus
después del ajuste quiropráctico:

¡1:400.000!

con 100 tratamientos por semana, el
quiropráctico llega a unos 200.000 tratamientos
en su vida laboral



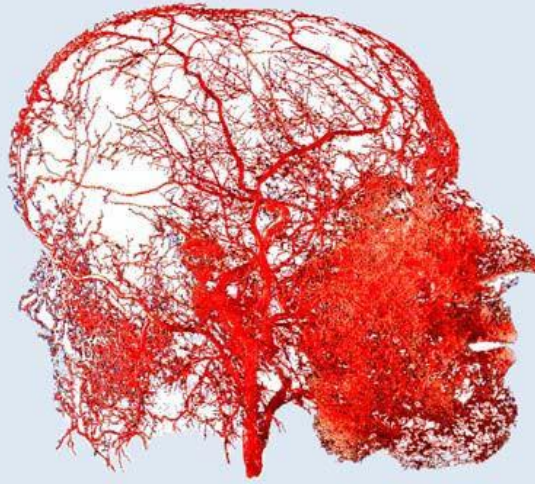
DAGC

Riesgo de ictus

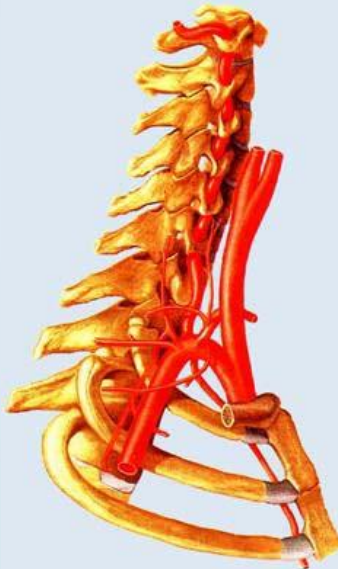
Si el quiropráctico
tratamiento de la columna cervical
desencadenó un derrame cerebral,
¿se habría producido tarde o
temprano de todos modos sin el
ajuste!



Suministro de sangre al cerebro y a la cabeza



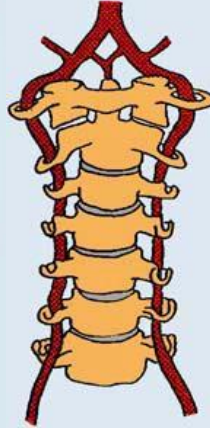
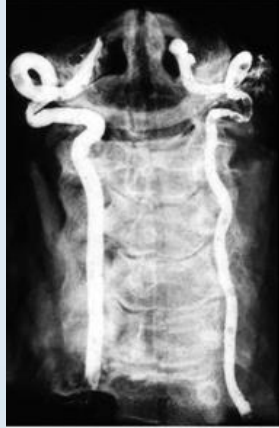Suministro de sangre al cerebro y a la cabeza





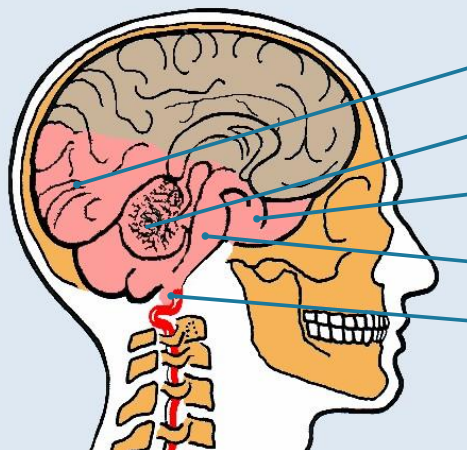
DAGC

Curso de la arteria vertebral



DAGC

Área de suministro de la arteria vertebral




- Lóbulo occipital Cerebelo
- lóbulo temporal caudal
- Tronco cerebral
- dorsal Médula
- oblonga



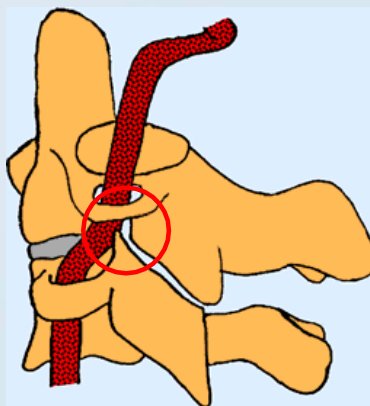
DAGC

Lesiones de la arteria vertebral



DAGC

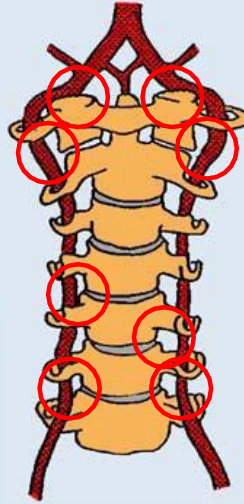
Lesiones de la arteria vertebral





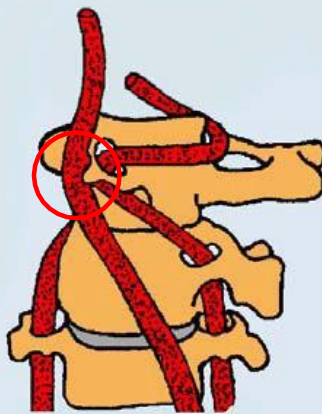
DAGC

Lesiones de la arteria vertebral



DAGC

Lesiones de la arteria carótida interna






DAGC

Lesiones de la pared arterial


Hematoma subintimal



DAGC

Lesiones de la pared arterial

Ruptura de la íntima





DAGC

Lesiones de la pared arterial

Ruptura de la íntima
Formación de un trombo



DAGC

Lesiones de la pared arterial

Ruptura de la íntima
Desprendimiento de un émbolo

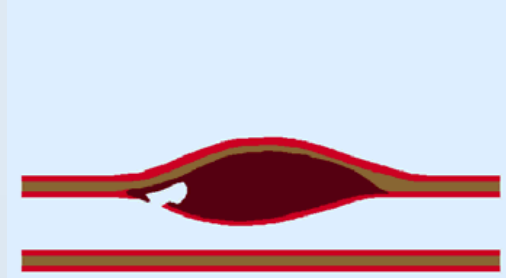




DAGC

Lesiones de la pared arterial

Hematoma subintimal
con aneurisma



DAGC

Lesiones de la pared arterial

Rotura de un aneurisma a
través de la íntima

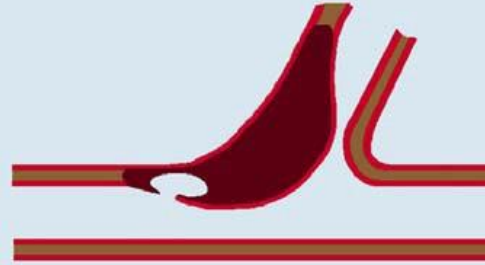



DAGC

Lesiones de la pared arterial

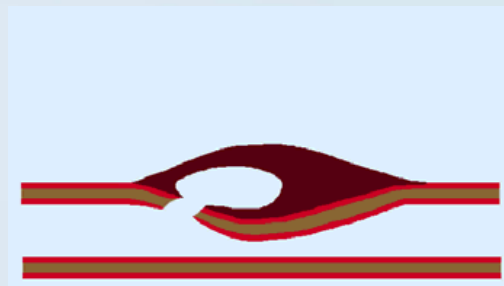
Oclusión de la arteria cerebelosa posterior inferior por extensión distal de un aneurisma



DAGC

Lesiones de la pared arterial

hemorragia perivascular





DAGC

Lesiones de la pared arterial

Triada de Virchow:

1. Cambios en la pared del vaso
2. Disminución de la velocidad del flujo sanguíneo
3. Aumento de la coagulabilidad de la sangre



DAGC

Signo de un isquemia vertebrobasilar (VBI)

- Mareos
- Pérdida de conocimiento
- Imágenes dobles
- Disartria
- Disfagia
- Ataxia
- Náuseas (posiblemente con vómitos)
- Nistagmo
- Adormecimiento en un lado de la cara y/o del cuerpo



DAGC

Aparición de síntomas de IBV causados por la manipulación de la columna cervical

- 69 % durante la manipulación
- 3 % después de unos minutos
- 9 % en una hora
- 8 % en 6 horas
- 5 % en 24 horas
- 6 % después de más de 24 horas

- 47 % Dolor/rigidez de cuello
- 20 % Dolor/rigidez de cuello y dolores de cabeza
- 16 % Dolor de cabeza
- 6 % Tortícolis
- 2 % Dolor de espalda
- 2 % Molestias abdominales
- 7 % (otros)



DAGC

Quejas en una EBV tras la manipulación de la columna cervical



DAGC

Accidente cerebrovascular después del tratamiento quiropráctico de la columna cervical

Alter	männlich		weiblich		unbekannt		gesamt	
	Fälle	tödlich	Fälle	tödlich	Fälle	tödlich	Fälle	tödlich
< 10	1						1	
11 – 20	1		1				2	
21 – 30	10	2	20	1			30	3
31 – 40	33	6	43	10	3		81	16
41 – 50	14	1	15	2	4		33	3
51 – 60	8	3	8	3			16	6
61 – 70	2		2				4	
(unbekannt)	5	1	6	2	5	2	16	5
gesamt	74	13	97	18	12	2	183	33



DAGC

Accidente cerebrovascular después del tratamiento quiropráctico de la columna cervical

	komplette Erholung	fast komplette Erholung	nicht bekannt	neurologische Defizite	Locked-in-Syndrome mit Erholung	Locked-in-Syndrome / Tetra-plegie	Tod	gesamt
Chiropractor	6	8	9	35		5	12	75
sonst. Chiropraktik	4	6	1	13	1		5	30
praktischer Arzt	5		5	7			8	25
Osteopath	2		1	5	1	1	3	13
Physiotherapeut	2			5				7
Selbstbehandlung	1	1	1	2				5
Ehefrau							1	1
Friseur				1				1
Kung Fu			1					1
[unbekannt]	7		2	10			3	22
gesamt	27	15	21	79	2	6	33	183



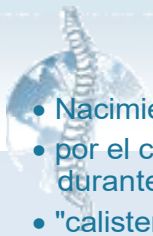DAGC

Síndromes tras un ictus vertebrobasilar

- Síndrome de Wallenberg
(Oclusión de la arteria cerebelosa posterior inferior)
- "Síndromes de bloqueo"
(oclusión de la arteria basilar)
- Otros síndromes del tronco cerebral
- Daños en el lóbulo occipital
- Daños en el cerebelo
- Daños en el tálamo

DAGC

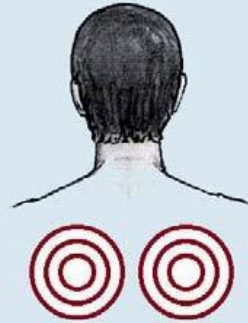accidentes vasculares por rotación y/o extensión de la cabeza



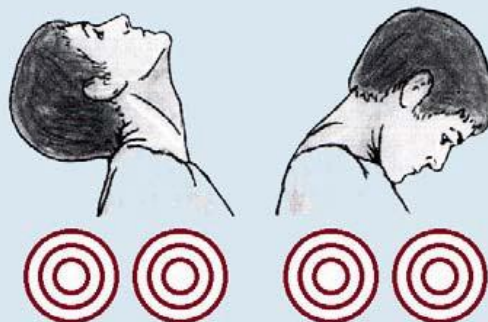
- Nacimiento
- por el cirujano/anestesiista durante la cirugía
- "calistenia"
- Yoga
- Trabajo en altura
- Extensión del cuello durante las radiografías
- Extensión del cuello durante la hemorragia nasal
- Girar la cabeza mientras se conduce
- Tiro con arco
- Lucha / Captura
- Reanimación de emergencia
- Observación de las estrellas
- Posición para dormir
- Natación
- Baile de Rap
- Ejercicios de fitness
- Salón de belleza / peluquería
- Tai Chi



Variaciones de calibre de la arteria vertebral en función del movimiento de la cabeza

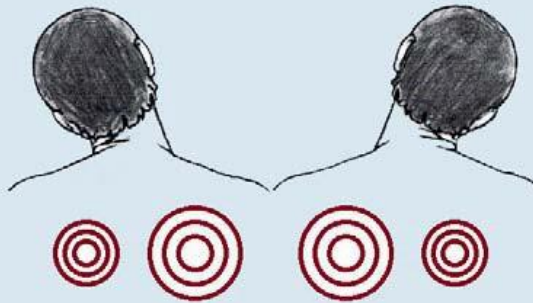


Variaciones de calibre de la arteria vertebral en función del movimiento de la cabeza

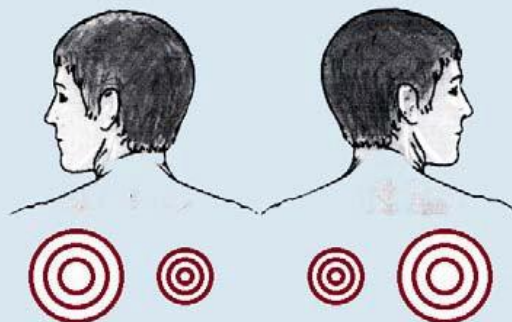




Variaciones de calibre de la arteria vertebral en función del movimiento de la cabeza

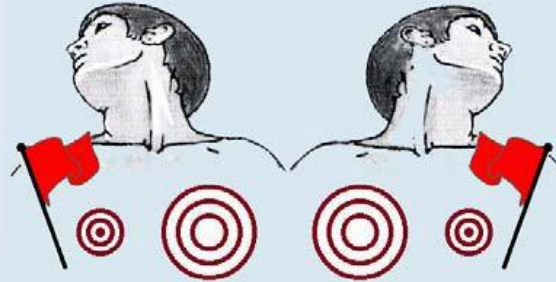


Variaciones de calibre de la arteria vertebral en función del movimiento de la cabeza





Variaciones de calibre de la arteria vertebral en función del movimiento de la cabeza



El flujo sanguíneo hacia el lado de la carga ya está estrangulado en condiciones fisiológicas.



Pruebas funcionales:

- Muestra de Hautan
- Prueba de colgado de DeKleijn
- Intento de patada de Unterberger
- Maigne o el juicio de Smith y Estridge
- Prueba de reclinación



DAGC

Signos de alerta en la historia clínica:



todos los signos y síntomas de la isquemia vertebrobasilar



Dolor de cabeza o de cuello extremo y repentino, nunca antes experimentado.



Todos los signos y síntomas de isquemia carotídea



Los antecedentes de migraña pueden ser un importante factor de riesgo



Tratamiento con cortisona



DAGC

Señales de alerta durante el tratamiento:



Signos y síntomas de la isquemia vertebrobasilar



dolor de cabeza o de cuello intenso y repentino



DAGC

6 pasos para evitar complicaciones

Paso 1:

Como profesional, nunca se puede estar absolutamente seguro de si la inestabilidad o los mareos del paciente se deben a un daño (disección) de la pared arterial o no.

En caso de duda, ¡utiliza técnicas de baja fuerza y técnicas de tejido conectivo!



DAGC

6 pasos para evitar complicaciones

Paso 2:

Si el paciente describe un fuerte dolor de cabeza y/o cuello que nunca antes había experimentado, esto puede indicar un daño (disección) en la arteria vertebral.

Es muy difícil para el médico juzgar si el dolor es de origen vascular o muscular.

Por lo tanto, el tratamiento debe llevarse a cabo con mucho cuidado mientras no haya un diagnóstico concreto.



6 pasos para evitar complicaciones

Paso 2: En este caso, utilice otras formas de tratamiento (técnicas de tejido conectivo o similares).

Si después de uno o dos tratamientos el dolor disminuye significativamente, es más probable que las molestias sean de origen muscular y es seguro proceder con las técnicas quiroprácticas.

Si los síntomas no mejoran, hay que pensar en una lesión (disección) de la arteria vertebral.



6 pasos para evitar complicaciones

Tercer paso: Como profesional, nunca se puede estar absolutamente seguro de si la causa del vértigo en el paciente es una lesión de la pared arterial o muscular-articular.

En caso de duda, utilice técnicas de baja fuerza y técnicas de tejido conectivo

A menudo, tras una manipulación de la columna cervical, los mareos no pueden reproducirse con pruebas funcionales.



6 pasos para evitar complicaciones

Paso 4:

Si las pruebas funcionales son negativas y no hay mareos ni otros signos de lesión arterial, ¡no significa necesariamente que no haya un proceso arteriopático subyacente en el paciente!

En caso de duda, utilice técnicas de baja fuerza y técnicas de tejido conectivo



6 pasos para evitar complicaciones

Paso 5:

Si se producen síntomas notables durante el tratamiento:

¡PARA!

De todos modos, no se puede conseguir nada retraumatizando una arteria que ya está sufriendo un cambio patológico.



DAGC

6 pasos para evitar complicaciones

Paso 5:

Si se producen síntomas notables durante el tratamiento:

Deje al paciente en paz y podrá recuperarse.

Un tratamiento quiropráctico posterior podría provocar déficits neurológicos permanentes, tetraplejía o incluso la muerte.



DAGC

6 pasos para evitar complicaciones

Paso 6:

Si hay signos de isquemia vertebrobasilar:

1. ¡no volver a manipular la columna cervical!

De todos modos, no se puede conseguir nada retraumatizando una arteria que ya está sufriendo un cambio patológico, y seguramente se producirá un mayor daño arterial y, por tanto, un fiasco.



DAGC

6 pasos para evitar complicaciones

Paso 6: Si hay signos de isquemia vertebrobasilar:

2. ¡observa al paciente!

Si los síntomas desaparecen en poco tiempo, esto indica una isquemia vertebro-basilar transitoria causada por un daño arterial menor, un espasmo o efectos propioceptivos.



DAGC

6 pasos para evitar complicaciones

Paso 6: Si hay signos de isquemia vertebrobasilar:

3. ¡remita al paciente!

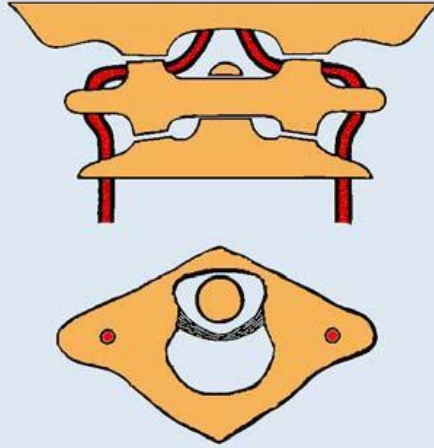
Si los síntomas persisten, no hay que alarmarse y, sobre todo, no hay que volver a manipular al paciente.

Si los síntomas aumentan y no remiten, el paciente debe ser llevado al hospital.



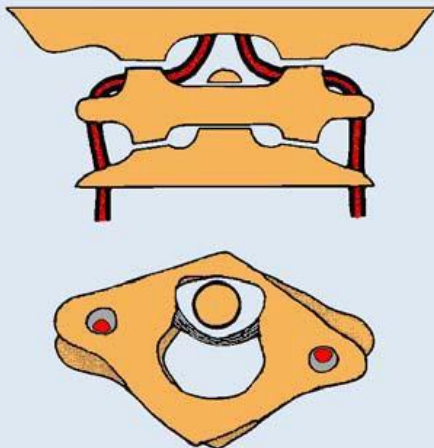
DAGC

Posición del atlas y curso de la arteria vertebral



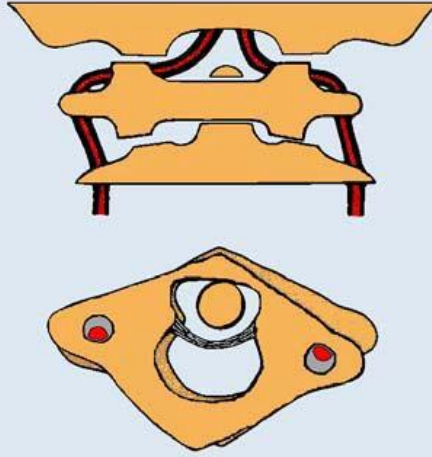
DAGC

Posición del atlas y curso de la arteria vertebral





**Posición del atlas y
curso de la arteria
vertebral**



**Posición del atlas y
curso de la arteria
vertebral**

